- Copyright - Il Pensiero Scientifico Editore downloaded by IP 3.14.83.223 Mon, 29 Apr 2024, 06:44:43

Casi clinici

Embolia polmonare massiva a presentazione ambigua in paziente novantaduenne trattato con fibrinolisi: caso clinico e considerazioni clinico-ecocardiografiche

Giuseppe Allocca, Vittorio Dall'Aglio, Gian Luigi Nicolosi

U.O. di Cardiologia-ARC, A.O. S. Maria degli Angeli, Pordenone

Key words:
Elderly;
Pulmonary embolism;
Thrombolysis.

The decision to treat an elderly patient with massive pulmonary embolism with thrombolytic therapy is not easy due to the risk for hemorrhagic complications, increasing for each incremental year of age.

We report the case of a 92-year-old male, referred to the emergency department after recurrence of syncopal episodes. Echocardiography proved to be very useful to make diagnosis of massive pulmonary embolism. Thrombolytic therapy with tenecteplase was successful and resulted in early thrombus resolution and hemodynamic stability, with no major complications.

(Ital Heart J Suppl 2005; 6 (6): 390-393)

© 2005 CEPI Srl

Ricevuto il 10 dicembre 2004; nuova stesura il 18 aprile 2005; accettato il 19 aprile 2005.

Per la corrispondenza:

Dr. Giuseppe Allocca

U.O. di Cardiologia-ARC
A.O. S. Maria degli Angeli
Via Montereale, 24
33170 Pordenone
E-mail:
cardiologia@aopn.fvg.it

Introduzione

La decisione di sottoporre a trattamento fibrinolitico un paziente anziano, pur se con embolia polmonare massiva, non è mai facile, sia per il rischio di emorragie maggiori che essa comporta, sia per il non sempre prevedibile rapporto rischio/beneficio di tale decisione, contestualizzata appunto in un paziente anziano ed in stato di shock. In letteratura non esistono evidenti controindicazioni legate all'età avanzata[1], pur tuttavia esistono diversi studi che evidenziano una stretta correlazione tra incremento dell'età e rischio di complicanze emorragiche maggiori post-trombolisi (4% di incremento di rischio di sanguinamento per ogni anno di età)[2].

Riportiamo il caso di un paziente di 92 anni colpito da embolia polmonare massiva a presentazione clinica ambigua, in cui l'ecocardiografia è stata decisiva per porre la diagnosi e per indirizzare il trattamento di emergenza con fibrinolitico, con ottima evoluzione successiva. Vengono discusse le implicazioni e le caratteristiche clinico-ecocardiografiche peculiari del caso.

Caso clinico

Il paziente, RGP, di 92 anni, veniva ricoverato d'urgenza nella nostra U.O. l'11 luglio 2004 per comparsa di due episodi sincopali, di cui il primo complicato da trauma cranico di lieve entità ed ecchimosi diffuse.

L'obiettività all'ingresso non evidenziava alcun reperto patologico di rilievo (pressione arteriosa 115/60 mmHg; eupnoico a riposo, attività cardiaca ritmica, quarto tono e pause libere; polsi presenti e simmetrici, compenso di circolo).

L'ECG all'ingresso (Fig. 1A) evidenziava un quadro di blocco trifascicolare (emiblocco anteriore sinistro, blocco di branca destra completo e blocco atrio ventricolare di I grado).

Alla radiografia del torace era presente un'ipodiafania basale paracardiaca destra.

Dal punto di vista emodinamico non si rilevavano particolari alterazioni (estremità calde e normoperfuse, assenza di cianosi centrale e/o periferica).

Nell'ipotesi che la sincope fosse stata secondaria a bradiaritmia (anche in considerazione del blocco trifascicolare presente all'ECG di base), il paziente veniva sottoposto a monitoraggio ECG continuo.

Al mattino del giorno successivo il paziente accusava un nuovo improvviso episodio sincopale mentre tentava di evacuare in comoda (primo episodio durante la degenza nella nostra U.O.); al monitor non si rivelavano aritmie, mentre si documentava un importante calo pressorio (pressione arteriosa sistolica 80 mmHg dopo l'evento).

- Copyright - Il Pensiero Scientifico Editore downloaded by IP 3.14.83.223 Mon, 29 Apr 2024, 06:44:43

La crisi regrediva rapidamente in posizione di Trendelemburg e con incremento della volemia. Si ipotizzava, in tale occasione, che la sincope fosse secondaria a crisi vagale scatenata dai tentativi di evacuazione.

Successivamente, nella stessa giornata, il paziente presentava improvviso quadro di shock, associato a cianosi al viso e turgore giugulare, con dissociazione elettromeccanica intermittente.

All'ECG si rivelava un quadro di marcata bradicardia (Fig. 1B) per cui si praticavano bolo e.v. di atropina 2 mg e orciprenalina 0.5 mg seguiti da infusione e.v. di dopamina 10 γ/kg/min.

Successivamente, comparivano periodi di tachiaritmia atriale alternati a periodi di ritmo sinusale e bradiaritmia. Il paziente, nonostante inotropi e.v., espansione della volemia e massaggio cardiaco, continuava a presentare stato di shock, con cianosi e dissociazione elettromeccanica intermittente.

Per chiarire il quadro veniva eseguito in emergenza un ecocardiogramma transtoracico, che documentava (Figg. 2A-2C) un quadro di importante sovraccarico ventricolare destro, con masse a tipo trombotico flottanti nelle cavità destre, come pure in vena cava inferiore (Fig. 2D). Veniva quindi posta diagnosi di embolia polmonare massiva.

Dato il deterioramento importante del quadro emodinamico, si decideva di praticare fibrinolitico. Per ottenere un effetto trombolitico il più rapido possibile, vista l'estrema gravità del caso, si praticava tenecteplase secondo peso corporeo (peso del paziente 72 kg, praticate 7000 UI). Si praticava bolo di 4000 UI di eparina e si iniziava infusione e.v. di eparina 800 UI/ora.

L'emogasanalisi arteriosa era compatibile con un quadro di ipossia-normocapnia. Per grave distress respiratorio, il paziente veniva intubato, sottoposto a ventilazione artificiale e trasferito in Rianimazione.

L'ecocardiogramma transtoracico e transesofageo, eseguito in Rianimazione poco più di 1 ora dopo, mostrava pressoché totale regressione delle formazioni trombotiche evidenziate nel primo esame, oltre al modico miglioramento del quadro di sovraccarico destro, che rimaneva peraltro importante (Fig. 3A).

Il giorno 13 luglio il paziente veniva trasferito dalla Rianimazione in Divisione Medica, dopo svezzamento dalla ventilazione meccanica e successiva estubazione con stabilizzazione del quadro emodinamico e riscontro di buoni scambi gassosi; assenti deficit di lato.

I marker neoplastici risultavano negativi, come pure l'ecografia addominale per ricerca di masse addominali.

L'eco-Doppler venoso agli arti inferiori ed ileocavale evidenziava un quadro di trombosi venosa profonda iliaco-femorale destra.

La tomografia encefalica, eseguita il giorno successivo al ricovero in Medicina, evidenziava un quadro di piccola emorragia subaracnoidea in sede parieto-occipitale, più evidente a destra. Dal punto di vista neurologico il paziente non presentava segni di compromissione sensitivo-motoria di rilievo e non veniva posta controindicazione assoluta alla terapia eparinica. Non era possibile stabilire se la piccola emorragia subaracnoidea fosse secondaria al trauma cranico riportato dal paziente a domicilio (in seguito alla sincope che ne aveva motivato il ricovero), oppure alla terapia fibrinolitica.

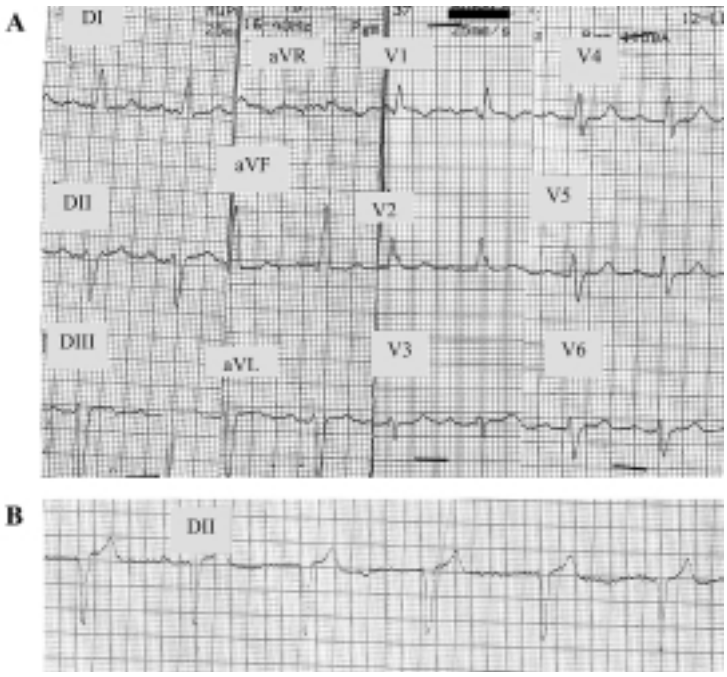

Figura 1. A: *ECG a 12 derivazioni al momento dell'ingresso. Si osserva la presenza di blocco trifascicolare;* B: *bradicardia spiccata (45/min) durante shock.*

- Copyright - Il Pensiero Scientifico Editore downloaded by IP 3.14.83.223 Mon, 29 Apr 2024, 06:44:43

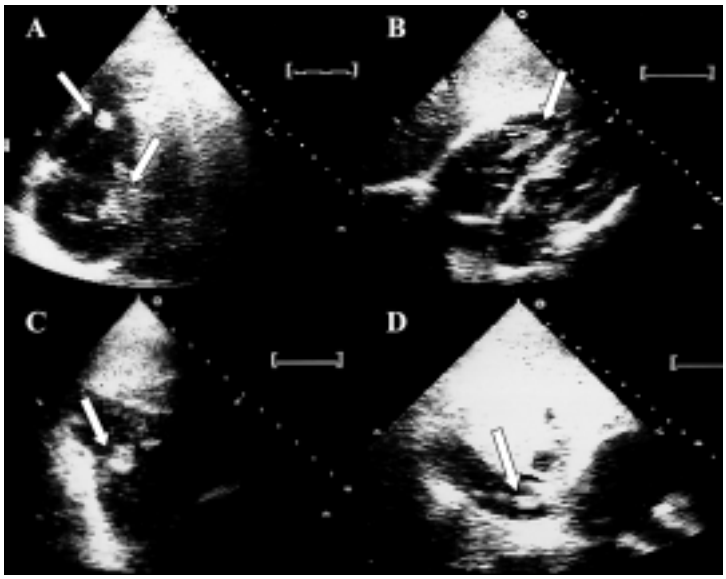

Figura 2. A: *ecocardiogramma transtoracico eseguito durante quadro di embolia polmonare massiva: in sezione 4 camere apicale si evidenzia la presenza di masse a tipo trombotico flottanti nelle cavità destre, associata a quadro di importante sovraccarico ventricolare destro;* B: *immagine 4 camere sottocostale;* C: *sezione 2 camere destre in parasternale sinistra bassa; presenza di formazione trombotica flottante in cavità ventricolare destra;* D: *sezione 4 camere sottocostale; vena cava inferiore con formazioni trombotiche multiple nel proprio lume* (frecce).

L'ecocardiogramma transtoracico eseguito 1 settimana prima della dimissione (Fig. 3B) evidenziava completa regressione del quadro di sovraccarico destro, assenza di aspetti di tipo trombotico all'interno delle cavità destre e, per quanto esplorabile, della vena cava inferiore. La funzione di pompa ventricolare sinistra risultava lievemente ridotta (frazione di eiezione ventricolare sinistra 45%).

Ai controlli tomografico-encefalici successivi persisteva una piccola componente emorragica subaracnoidea, pertanto si decideva di sottoporre il paziente a posizionamento di filtro cavale, eseguito il 28 luglio.

Il paziente veniva dimesso, il giorno successivo, in buone condizioni cliniche generali e neurologiche, con terapia a base di nadroeparina 6000 UI/die e con programma di rivalutazione del quadro clinico-radiologico dell'emorragia subaracnoidea al fine di decidere l'inizio di una terapia anticoagulante orale a bassi dosaggi con mantenimento di INR intorno a 2.5.

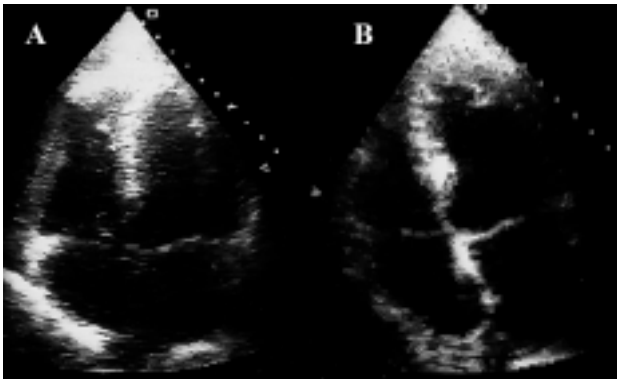

Figura 3. A: *sezione 4 camere apicale eseguita ad 1 ora circa dalla somministrazione di tenecteplase con evidente scomparsa quasi completa delle formazioni trombotiche;* B: *esame ecocardiografico eseguito in predimissione che mostra la completa regressione del quadro di sovraccarico emodinamico a carico delle cavità destre e l'assenza di formazioni trombotiche.*

Discussione

Gli elementi clinico-ecocardiografici che a nostro parere risultano meritevoli di particolare interesse in questo caso ci sembrano i seguenti:

• presentazione clinica ambigua dell'embolia polmonare, con sincopi (esordio documentato in meno del 20% dei casi di embolia polmonare)[3] non facilmente ed univocamente interpretabili, in quanto verificatesi in paziente anziano con blocco trifascicolare e senza dispnea né quadro ECG di sovraccarico destro (mascherato dal blocco di branca destra). A questo proposito, è noto come la presenza di patologie ventricolari sinistre croniche possano "mascherare" la comparsa di segni ECG di sovraccarico ventricolare destro acuto;

• presentazione ECG fuorviante dell'ultima crisi sincopale con shock, per bradiaritmia spiccata che poteva far pensare, almeno inizialmente, ad origine bradiaritmica riflessa della sincope. Nel paziente anziano, un comportamento ECG di tale tipo in presenza di embolia polmonare può essere spiegato in via ipotetica da vari fattori, che possono variamente associarsi tra di loro:

- presenza di malattia degenerativa del nodo del seno rimasta sino ad allora occulta e slatentizzata dalla grave ipossiemia conseguente all'embolia polmonare massiva e allo shock;
- importante stress pressorio ischemico parietale da

- Copyright - Il Pensiero Scientifico Editore downloaded by IP 3.14.83.223 Mon, 29 Apr 2024, 06:44:43

"stretch" atriale destro, con ripercussioni ipossiche sul nodo del seno;
- possibile slatentizzazione di coronaropatia preesistente a carico dell'arteria coronaria destra, con ipossia marcata a carico dei tessuti specifici di conduzione;
• importanza decisiva dell'ecocardiogramma eseguito d'urgenza, nel decidere l'ottimale piano terapeutico, con buon esito del caso. In letteratura, non esistono ampi trial sull'utilizzo del tenecteplase, ma solo alcuni casi clinici[4-6]. Viceversa, diversi fibrinolitici (attivatore tissutale del plasminogeno [rt-PA], streptochinasi e urochinasi) sono stati utilizzati in diversi trial clinici[7-10].

Anche se nessuna differenza in termini di mortalità è stata osservata nei trial controllati, che hanno messo a confronto l'efficacia di questi diversi trombolitici, alcune differenze esistono per quanto riguarda gli effetti emodinamici precoci e la sicurezza. I dati disponibili dimostrano che l'infusione di 100 mg di rt-PA in 2 ore agisce più rapidamente di una dose di urochinasi di 4400 UI/kg/ora somministrata in 12-24 ore[10]. Questa posologia determina anche un miglioramento più rapido del quadro emodinamico, almeno per quanto riguarda la prima ora, rispetto all'infusione di 0.6 mg/kg di rt-PA in 15 min o 1.5 milioni UI di streptochinasi somministrati in 2 ore[9,10]. Probabilmente, queste differenze farmacocinetiche tra i diversi fibrinolitici, date le caratteristiche peculiari, che ne assicurano l'estrema rapidità d'azione, possono in parte giustificare l'efficacia e l'utilizzo di farmaci ad azione ancor più rapida e di più semplice utilizzo come il tenecteplase, proprietà già ben note nell'infarto miocardico acuto. A nostro parere, tali caratteristiche farmacocinetiche possono rappresentare un ulteriore ausilio terapeutico nei casi di embolia polmonare massiva in cui, data la gravità dell'impegno emodinamico presente, si desideri ottenere un effetto benefico nel più breve tempo possibile;
• assenza di complicanze maggiori chiaramente correlabili al fibrinolitico, pur trattandosi di un paziente di 92 anni. Per quanto riguarda la piccola emorragia subaracnoidea, infatti, bisogna sottolineare che non è possibile stabilire se sia stata conseguenza del trauma cranico consecutivo alla sincope di esordio o alla terapia fibrinolitica. Inoltre, essa non ha determinato compromissione neurologica ed il consulente neurologo non ha ravvisato controindicazioni assolute alla prosecuzione della terapia eparinica.

La percentuale di emorragie non può essere confrontata tra studi che hanno differenti criteri per la quantificazione del sanguinamento[11]. Due studi, utilizzando la stessa definizione, hanno riportato una percentuale di emorragie maggiori pari al 21-24% nei pazienti trattati con 100 mg di rt-PA in 2 ore e nell'11% di coloro che avevano ricevuto 0.6 mg/kg di rt-PA in 15 min[12,13]. Una revisione di un database di 312 pazienti trattati con rt-PA , tratto da cinque trial clinici, dimostra un rischio relativo legato all'età del 3.9% (≥ 70 anni) e, usando come variabile continua l'età, si è ottenuto un incremento del 4% di rischio di sanguinamento per ogni anno di età in più[2]. Inoltre, altro predittore individuato risultava l'indice di massa corporea[2]. Tuttavia, in letteratura non esistono evidenti controindicazioni assolute legate all'età avanzata[1].

Bibliografia

1. Task Force on Pulmonary Embolism, European Society of Cardiology. Guidelines on diagnosis and management of acute pulmonary embolism. Eur Heart J 2000; 21: 1301-36.
2. Mikkola KM, Patel SR, Parker JA, Grodstein F, Goldhaber SZ. Increasing age is a major risk factor for hemorrhagic complications after pulmonary embolism thrombolysis. Am Heart J 1997; 134: 69-72.
3. Miniati M, Prediletto R, Formichi B, et al. Accuracy of clinical assessment in the diagnosis of pulmonary embolism. Am J Respir Crit Care Med 1999; 159: 864-71.
4. Caldicott D, Parasivam S, Harding J, Edwards N, Bochner F. Tenecteplase for massive pulmonary embolus. Resuscitation 2002; 55: 211-3.
5. Livaditis IG, Paraschos M, Dimopoulos K. Massive pulmonary embolism with ST elevation in leads V1-V3 and successful thrombolysis with tenecteplase. Heart 2004; 90: e41.
6. Clement D, Loyant R, Labet T. Tenecteplase and massive pulmonary embolus. Ann Fr Anesth Reanim 2004; 23: 440-1.
7. Urokinase Pulmonary Embolism Trial (UPET). A national cooperative study. (abstr) Circulation 1973; 47 (Suppl II): I-108.
8. Goldhaber SZ, Haire WD, Feldstein ML, et al. Alteplase versus heparin in acute pulmonary embolism: randomised trial assessing right-ventricular function and pulmonary perfusion. Lancet 1993; 341: 507-11.
9. Dalla Volta S, Palla A, Santolicandro A, et al. PAIMS 2: alteplase combined with heparin versus heparin in the treatment of acute pulmonary embolism. Plasminogen Activator Italian Multicenter Study 2. J Am Coll Cardiol 1992; 20: 520-6.
10. The PIOPED Investigators. Tissue plasminogen activator for the treatment of acute pulmonary embolism. A collaborative study by the PIOPED Investigators. Chest 1990; 97: 528-33.
11. Meneveau N, Schiele F, Metz D, et al. Comparative efficacy of a two-hour regimen of streptokinase versus alteplase in acute massive pulmonary embolism: immediate clinical and hemodynamic outcome and one-year follow-up. J Am Coll Cardiol 1998; 32: 1057-63.
12. Meyer G, Gisselbrecht M, Diehl JL, Journois D, Sors H. Incidence and predictors of major hemorrhagic complications from thrombolytic therapy in patients with massive pulmonary embolism. Am J Med 1998; 105: 472-7.
13. Meyer G, Sors H, Charbonnier B, et al. Effects of intravenous urokinase versus alteplase on total pulmonary resistance in acute massive pulmonary embolism: a European multicenter double-blind trial. The European Cooperative Study Group for Pulmonary Embolism. J Am Coll Cardiol 1992; 19: 239-45.